皮膚科スタンダード

# 脱毛症

伊佐　桃子（ひだまり動物皮膚科医院 院長）

## 第7回　毛包炎に続発する脱毛

### はじめに

毛自体の問題ではなく、毛包に炎症や閉塞などの問題が起きても脱毛が認められることがあります。日常でよく遭遇する、毛包に炎症を起こす皮ふ病は細菌性毛包炎、ニキビダニ症、皮ふ糸状菌症です。また、脂漏症、脂腺炎、毛包異形成、内分泌疾患により毛包の閉塞が起こることで脱毛が起きることもあります。

### よくみる脱毛

細菌性毛包炎は毛包とその周辺の表皮に生じるブドウ球菌による細菌感染症で、毛包一致性の丘疹や膿疱が認められます（**図1**）。なかでも短毛種の犬では、脱毛を認めることが多いです。ニキビダニ症は毛包内に寄生する、主に*Demodex canis*が異常に増殖することで発症すると考えられています。毛包を中心とした皮疹：脱毛、毛包に一致する紅斑や色素沈着、毛包円柱や面皰が認められます。二次的に細菌感染や毛包炎を起こると丘疹や膿疱、せつ腫が生じます。また本連載では繰り返しになりますが、皮ふ糸状菌症も脱毛を起こす皮ふ疾患で細菌性毛包炎を併発することも多いため、細菌性毛包炎が認められる場合は必ず皮ふ糸状菌症はチェックする必要があります（**図2**）。

脂漏症は本態性脂漏症と様々な皮ふ疾患で二次的に起こる続発性の脂漏症があり、角化異常が病態の本質です。日常でよく見るのは感染やアレルギーやホルモン疾患に続発する脂漏症ですが、基礎疾患をコントロールすることで脂漏症を管理することができます。今回、遭遇頻度は少ないけれど、知っていないとわからない、脂腺炎をメインにお話したいと思います。

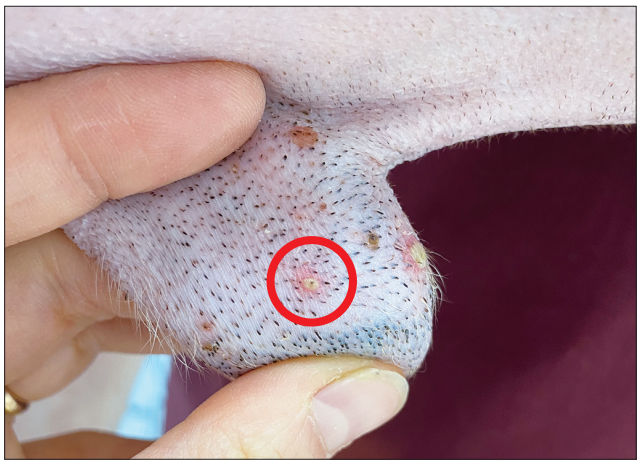

**図1**．毛包一致性の膿疱
膿疱の真ん中に毛が生えていることから、毛包に膿疱があるのが分かります。